

LINFOMA PRIMARIO DE MAMA

Eduardo Ábalo,* Francisco Von Stecher,* Francisco Paesani,*
Gabriel Crimi,* Andrea Papparatto **

RESUMEN

El linfoma primario de mama es una enfermedad muy poco frecuente, con una incidencia de 0,08% a 0,50% de todas las lesiones malignas de mama y aproximadamente 1,7% a 2,2% de todas las pacientes con linfomas no Hodgkin extranodales.

Presentamos 3 casos de pacientes con linfoma primario de la mama tratadas en CEMIC.

Realizamos una revisión y discusión acerca del diagnóstico y manejo del linfoma primario de la mama.

Palabras clave

Linfoma primario. Mama.

SUMMARY

Primary non-Hodgkin's lymphoma of the breast is a rare entity representing 0.08-0.5% of all malignant female breast tumors and approximately 1.7-2.2% of all patients with extranodal non-Hodgkin lymphomas.

We report 3 cases of women affected by primary lymphoma of the breast and treated in CEMIC.

The literature of primary breast lymphoma has been reviewed and discussed in relation to our cases.

Key words

Primary non-Hodgkin lymphoma. Breast.

INTRODUCCIÓN

El linfoma primario de mama (LPM) es una enfermedad muy poco frecuente, con una incidencia de 0,08% a 0,50% de todas las lesiones malignas de mama. De las pacientes con linfoma no Hodgkin (LNH) extranodales localizados, sólo el 2.2% tienen compromiso mamario. En el año 1972 Wiseman y Liao, establecieron los criterios para definir el LNH como primario de ma-

ma. Estos incluyen: 1) material adecuado para el estudio anatomopatológico; 2) asociación íntima entre el tejido mamario y el infiltrado linfomatoso; 3) ausencia de enfermedad sistémica concurrente; y 4) ausencia de diagnóstico previo de linfoma extramamario. La mayoría de los trabajos publicados acerca del LNH primario de mama evalúan un bajo número de pacientes, y alguno de ellos incluye además casos que no cumplen los criterios estrictos de linfoma pri-

Centro de Educación Médica e Investigaciones Clínicas Norberto Quirno. CEMIC.

* Departamento de Ginecología y Obstetricia, Sección Mastología.

** Servicio de Anatomía Patológica.

Correo electrónico para el Dr. Eduardo Ábalo: edabalo@arnet.com.ar

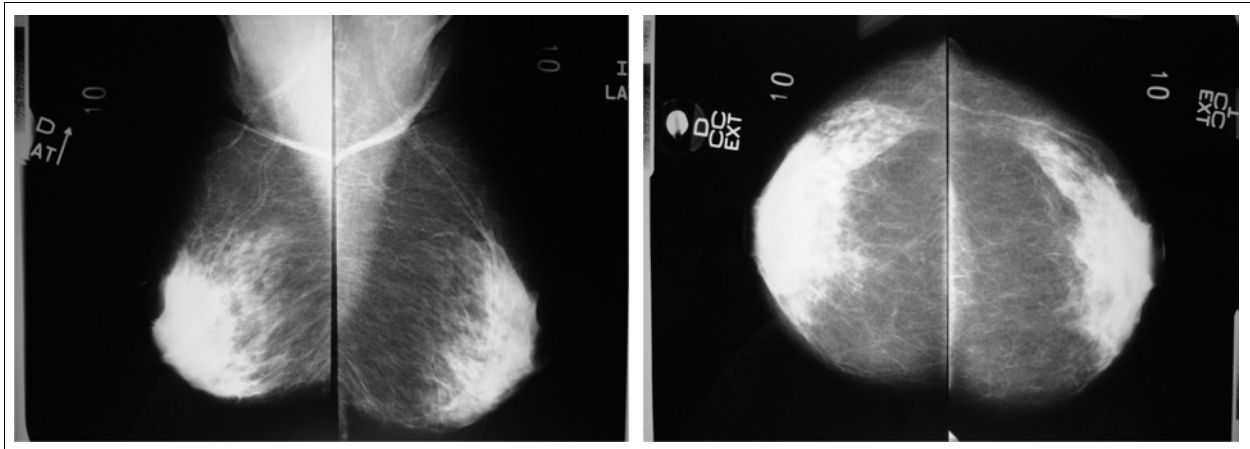


Figura 1. Mamografía de noviembre de 2007.

mario.

El motivo de esta presentación, como caso clínico, es debido a haberse detectado esta enfermedad en una paciente en el mes de julio de 2008.

Describiremos la experiencia en CEMIC con respecto al LNH primario de mama.

Caso clínico

En el mes de julio 2008 consultó una paciente de 78 años por presentar un tumor mamario

hallado en el autoexamen. Presenta como antecedente familiar de importancia una hermana con cáncer de mama y linfoma no Hodgkin.

En noviembre de 2007 tenía un control con examen mamario y mamografía dentro de los parámetros normales (Figura 1). Al examen mamario se palpa un nódulo duro elástico, de bordes poco definidos, móvil y de 3 cm de diámetro en H7 de mama derecha con axila clínicamente negativa.

La mamografía informa la presencia de una imagen nodular con bordes regulares de 3 cm de

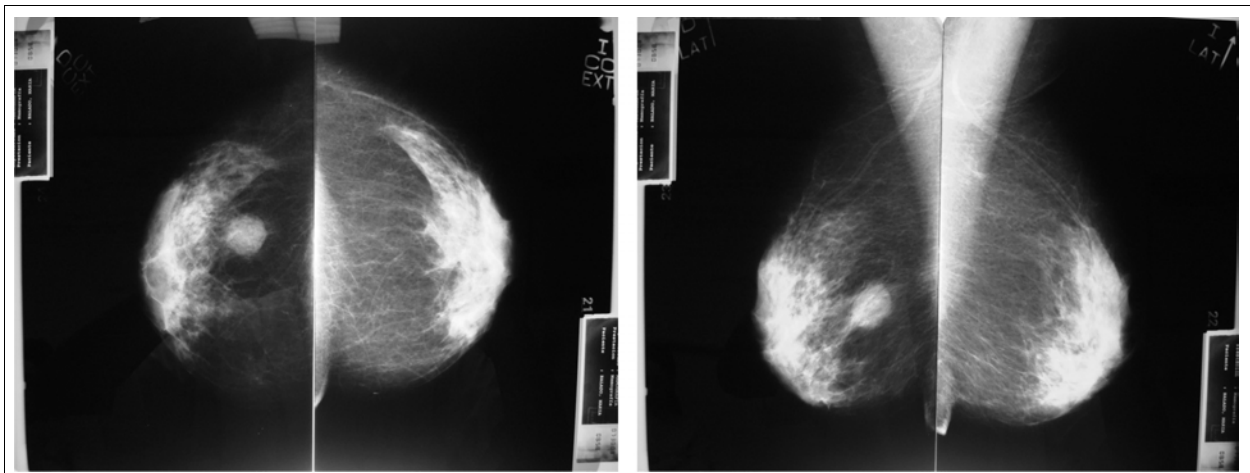


Figura 2. Mamografía de julio de 2008.

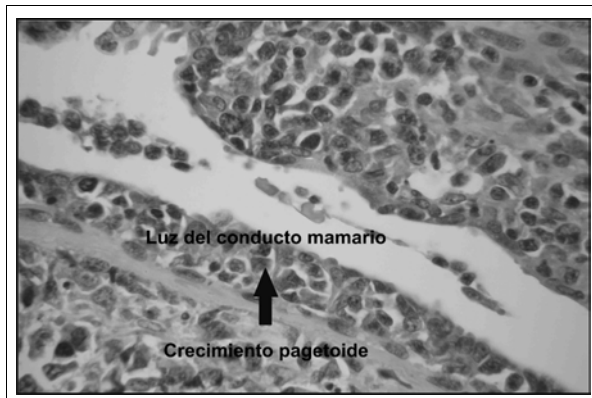

Figura 3. Se observa crecimiento pagetoide de las células neoplásicas en el epitelio del conducto mamario (flecha).

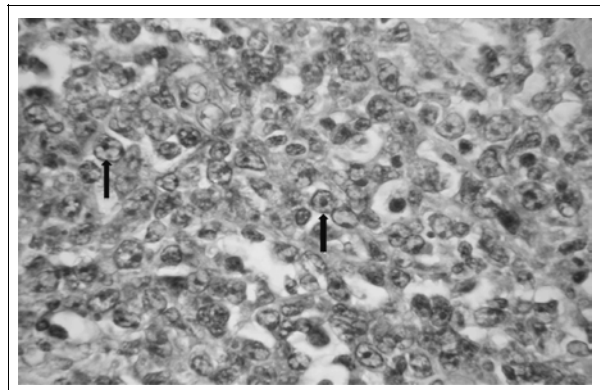


Figura 4. HE 40X: células neoplásicas de núcleos grandes con marcada anisonucleosis, nucléolos prominentes.

diámetro y sugiere realizar una ecografía mamaria para complementar y categorizar la imagen (Figura 2). En la ecografía mamaria se observa un nódulo heterogéneo, sin refuerzo posterior, BI-RADS 4B.

Se decide realizar biopsia con estudio patológico intraoperatorio y se prepara a la paciente para biopsia del ganglio centinela.

El informe de patología es sospechoso de malignidad, aunque no concluyente, y la biopsia del ganglio centinela es negativa.

El resultado diferido de Anatomía Patológica informa linfoma difuso de células grandes fenotipo B con márgenes libres (Figuras 3 y 4).

La inmunomarcación fue positiva para CD 45 y CD 20, y negativa para citoqueratina AE 1 y AE 3, 7 y 20, CD 3 y receptores de estrógeno y progesterona (Figura 5 y 6).

La citometría de flujo informó la presencia de población de elementos linfoides neoplásicos fenotipo B.

Se realizó estadificación, siendo los estudios de extensión (TAC cuello, tórax, abdomen y pelvis, RMN cerebro, centellograma óseo) normales. Clasificación del linfoma: EIA, IPI 0.

Recibió tratamiento adyuvante con quimioterapia esquema CHOP-R (ciclofosfamida, doxorubicina, vincristina, deltisona y rituximab) y radioterapia en el volumen mamario. Actual-

mente la paciente se encuentra libre de enfermedad.

La experiencia en CEMIC es de 3 casos de LNH primario de mama en 870 lesiones malignas, con una incidencia de 0,34%.

En el año 1976 se diagnosticó el primer caso en una paciente de 42 años que consultó por nódulo mamario de 3 cm. Se realizó una mastectomía radical de Halsted con diagnóstico inicial de carcinoma medular atípico pT 3 cm, pN 2/15: EIIb. A los 2 años la paciente tuvo una recurrencia ganglionar inguinal, el informe de Patología fue linfoma difuso fenotipo B, se realizó entonces una reevaluación anatomopatológica del caso, concluyéndose que el diagnóstico inicial de carcinoma medular era, en realidad, el mismo tipo de LNH manifestado posteriormente. La sobrevida global fue de 4 años.

El segundo caso fue diagnosticado en el año 2000 en una paciente de 52 años que consultó por un nódulo mamario de 6 cm, cuya biopsia informó linfoma difuso de células grandes fenotipo B. La inmunomarcación fue positiva para CD 20, 43 y 45, y negativa para citoqueratina, CD 3 y vimentina. La estadificación sistémica fue negativa y la clasificación del linfoma E: IIE (Ann Arbor). Se realizó tratamiento con CHOP (ciclofosfamida, doxorubicina, vincristina y deltisona) y radioterapia mamaria. La sobrevida fue

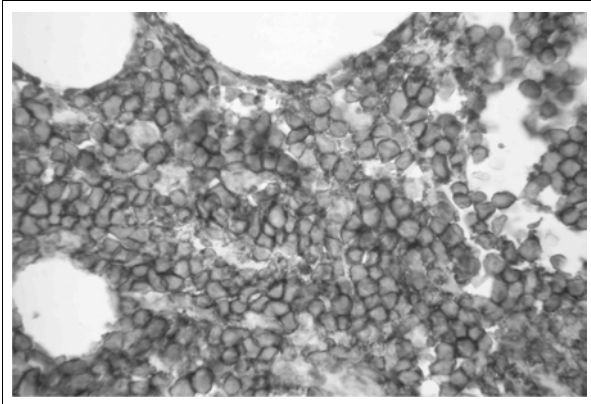


Figura 5. Inmunomarcación con CD 45 positiva de membrana (marcador linfoide).

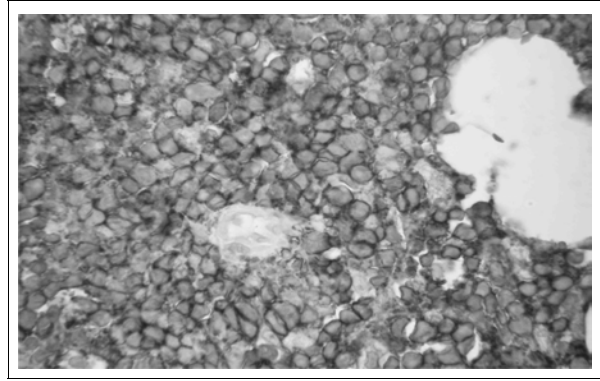


Figura 6. Inmunomarcación con CD 20 positiva de membrana (marcador linfoide estirpe B).

de 3 años.

El tercer caso es el motivo de esta presentación.

DISCUSIÓN

Los linfomas de mama son tumores raros con una incidencia de 0,04% a 0,50% de todas las neoplasias malignas de la mama. La incidencia de linfomas secundarios de mama se encuentra poco reportada en la literatura, siendo de un 0,07% de los casos. El diagnóstico de linfoma primario de la mama debe limitarse a pacientes sin evidencias de linfoma sistémico o de leucemia.

Varios estudios han demostrado un amplio espectro morfológico y clínico. Los linfomas de células de linaje B corresponden al 50-70% de los linfomas mamarios. Duncan V. E. y col.¹ encontraron que los linfomas difusos de células B grandes representaban el 61% de los casos y el 17% fueron linfomas foliculares; el restante 22% correspondía a neoplasia de células plasmáticas, neoplasias de células T, linfoma de Burkitt y linfoma linfoblástico precursor de células B. Otras series con menor número de casos también revelan que son los linfomas difusos de células B grandes, los tipos más frecuentes de linfomas primarios de mama.^{2,3}

Formas de presentación

Una revisión amplia de la literatura revela que aún no existe consenso en las características que distinguen al linfoma de mama de las otras patologías malignas de la mama, particularmente los carcinomas. Ambas son enfermedades de la edad media o mayor de la vida, con una edad media de 51 a 60 años, aunque un pequeño subgrupo de linfomas (linfoma de Burkitt o linfoma tipo Burkitt) se presentan en mujeres jóvenes, generalmente presentando compromiso bilateral y rápida progresión.

Histológicamente, en el patrón difuso tipo B, se observan células linfoides malignas uniformes que infiltran los lobulillos mamarios y borran la arquitectura parenquimatosa normal de la mama.⁴

Los LPM generalmente se presentan como tumores solitarios indoloros de rápido crecimiento, especialmente en mujeres jóvenes, en quienes ocasionalmente pueden generar un crecimiento difuso de la mama con engrosamiento de la piel por bloqueo linfático, simulando un carcinoma inflamatorio.⁵

No existe consenso con respecto a la localización más frecuente de estos tumores, pero la mayor parte de los autores revelan una cierta preponderancia por la mama derecha, siendo

los casos de bilateralidad tan amplios como del 1% al 14% según diferentes series de casos.

Varios estudios no han encontrado datos consistentes en las características radiológicas entre los linfomas y carcinomas de la mama. Sin embargo, los linfomas tienden a no presentar calcificaciones o reacción desmoplásica del estroma, que a menudo caracteriza la apariencia mamográfica de los carcinomas. Lyou V. E. y col.⁶ realizaron un estudio retrospectivo reevaluando las características mamográficas y ecográficas de 12 pacientes con LPM. La mamografía fue realizada en 11 pacientes, la mayor parte de las imágenes eran ovaladas (72,2%) y con alta densidad (90,0%). Se realizó ecografía a 8 pacientes, presentándose como nódulos simples (75,0%), circunscriptos (50,0%), microlobulados (37,5%) y ovalados (50,0%); siendo el patrón hipoecogénico el más frecuente (87,5%). Los autores no observaron nódulos de bordes espiculados o calcificaciones en ninguno de los casos.

Liberman y col.⁷ revisaron 21 casos de LPM, la mamografía reveló nódulos solitarios y no calcificados en el 69% de los casos, nódulos múltiples e incremento difuso de la opacidad con engrosamiento de la piel, en el 9% y 9% de los casos, respectivamente. El 13% de las pacientes tenían hallazgos normales. Por consiguiente, no es raro subdiagnosticar esta patología como un proceso benigno, sobre todo en mujeres jóvenes, en quienes los quistes y los fibroadenomas son patologías comunes.

Dentro de los diagnósticos histológicos diferenciales a tener en cuenta se encuentra: infiltrado linfoide reactivo, el carcinoma medular, el melanoma amelanocítico, el carcinoma lobulillar y los carcinomas ductales pobremente diferenciados. Es por esto que para el diagnóstico de esta patología es sumamente útil la utilización de técnicas de inmunohistoquímica (IHQ) contra receptores específicos linfocitarios y la citometría de flujo (CF).

Tratamiento y pronóstico

Se debe considerar que dadas las características biológicas de los linfomas (enfermedad sistémica) es de mucha utilidad realizar un diagnóstico histológico previo a la cirugía, dado que evitará realizar tratamientos en más como mastectomías o linfadenectomías axilares innecesarias para el tratamiento de esta patología. La punción-aspiración con aguja fina (PAF) tiene una sensibilidad tan alta como el 90% para el diagnóstico de los linfomas de mama y puede incrementarse aún más si se utilizan técnicas de IHQ y CF. Sin embargo, la PAF parece tener su mayor utilidad en pacientes que presentan otras manifestaciones sistémicas de enfermedad linfoproliferativa. En el caso de los linfomas limitados a la mama, la mayor parte de los autores recomiendan un diagnóstico histológico confirmatorio.

El tratamiento está basado en la quimioterapia y radioterapia. La cirugía se emplea sólo para obtener muestras de tejido para la biopsia. La mastectomía no asegura el control local y se recomienda sólo frente a situaciones clínicas específicas, como infecciones, lesiones ulceradas de gran tamaño, etc.

La mayoría de los estudios concuerdan en que la terapia combinada CHOP (ciclofosfamida, doxorubicina, vincristina y prednisona) y la radioterapia del volumen mamario, es la mejor terapéutica en las pacientes con LPM. Actualmente, la incorporación del rituximab (anticuerpo monoclonal quimérico murino o humano, que se une al antígeno CD 20 linfocitario) al esquema quimioterápico (R-CHOP), es el régimen estándar para el tratamiento de pacientes con linfomas difusos de células B grandes, con tasas de supervivencia a 5 años que van del 46% al 61%. Niitsu y col.⁸ en un estudio sobre 30 pacientes con LPM, tipo linfoma difuso de células B grandes, informó que el 96,7% de las pacientes que hacían dosis densas de CHOP seguido de radio-

terapia del volumen mamario, alcanzaban una respuesta completa. La tasa de sobrevida global fue del 87%, con una tasa de sobrevida libre de enfermedad a 5 años del 77%, con un periodo de seguimiento de 66 meses. Por otra parte, los autores encontraron que el *performance status* y el valor de LDH se correlacionaban con la sobrevida global. El índice de pronóstico internacional (IPI), el tamaño tumoral mayor a 5 cm y los valores de IL-2R (interleukina 2) >1.000 UI/L, fueron factores de pronóstico adversos, en términos de sobrevida libre de enfermedad y sobrevida global.

Un estudio de la Clínica Mayo encontró que el estadio sería el único factor de pronóstico para pacientes con LPM, con una sobrevida global de 83% en estadio I (tumor limitado a una sola región o ganglio linfático) comparada con 20% en estadio II (tumor que compromete dos áreas separadas entre sí, pero que se encuentran a un lado del diafragma, por encima o por debajo de éste) de la enfermedad.⁹

Como citamos anteriormente, la terapia R-CHOP se ha convertido en el tratamiento estándar de esta patología. Avilés y col.¹⁰ administraron rituximab y dosis densas de quimioterapia (CHOP-14) a 32 pacientes con LPM. Se observó una respuesta completa en el 87% de los casos, con una sobrevida global a 3 años de 63% y una sobrevida libre de enfermedad a 3 años del 75%.

REFERENCIAS

1. Duncan VE, Reddy VVB, Jhala NC, et al. Non Hodgkin's lymphoma of the breast: review of 18 primary and secondary cases. *Annals of Diagnostic Pathology* 2006; 10: 144-48.
2. Borgi E, Harris NL. Lymphoma of the breast: pathology and clinical behavior. *Semin Oncol* 1999; 26: 357-364.
3. Gholan D, Bibeau F, Weshi AE, et al. Primary breast lymphoma. *Leuk Lymphoma* 2003; 44: 1173-8.
4. Bland J, Copeland EM. Capítulo 15: Sarcomas y linfoma mamario. La mama: Manejo multidisciplinario de las enfermedades benignas y malignas. Segunda edición. Editorial Panamericana, 2000.
5. Giardini R, Piccolo C, Rilke F. Primary non-Hodgkin's lymphoma of the female breast. *Cancer* 1992; 69: 725-35.
6. Lyou CY, Choe DU, Lee BH, et al. Mammographic and sonographic findings of primary breast lymphoma. *Clinical Imaging* 2007; 31: 234-8.
7. Liberman L, Giess CS, Dershaw DD, et al. Non Hodgkin lymphoma of the breast: imaging characteristics and correlation with histopathologic findings. *Radiology* 1994; 192: 157-60.
8. Niitsu N, Okamoto M, Nakamine H, et al. *Leukemia Resarch* 2008; 32: 1837-41.
9. Wong WM, Schild SE, Halyard MY, et al. Primary non-Hodgkin's lymphoma of the breast : the Mayo Clinic experience. *J Surg Oncol* 2002; 80: 19-25.
10. Avilés A, Castañeda C, Neri N, et al. Rituximab and dose dense chemotherapy in primary breast lymphoma. *Haematologica* 2007; 92: 1147-8.

DEBATE

Dr. Lorusso: Si bien la ecografía no es un método de detección en mujeres mayores de 65 años, llama la atención la densidad mamaria tan grande en la mamografía que se hace en el 2007. Teniendo en cuenta también que la mujer había dejado de fumar a los 41 años, eso no es común. ¿Una ecografía en ese momento no se hizo, o no les pareció que era necesario, teniendo en cuenta la densidad?

Dr. Ábalo: La ecografía en ese momento no se hizo, es cierto una mujer de 78 años con una densidad no común para esa edad, tan es así que la imagen del tumor que aparece, aparece fuera del sector de mayor densidad, aparece por detrás, o sea que aparentemente en ese momento no había ninguna evidencia de un tumor mamario.

Dr. Dávalos Michel: Yo quería comentar un caso parecido, o sea yo he tenido 3 tumores malignos no primitivos de la mama, cáncer de páncreas que anduvo mal y una señora de 72 ó 73 años que operé en el año 1990 con diagnóstico de cáncer, biopsia por congelación: carcinoma bilateral, cuando estaba terminando la mastectomía, ya que le hice una mastectomía, me dicen que puede ser un linfoma, y la mas-

tectomía estaba hecha. Se hizo la primera aplicación, la señora tuvo una neuropatía periférica por lo cual no se completó, vivió 10 años más, murió por otra causa, pero en el momento de la mastectomía tenía en realidad un linfoma. Creo que el diagnóstico a veces es difícil, ahora tenemos cirugía conservadora y no es tan grave, pero el diagnóstico por el carcinoma medular por la gran infiltración que tiene en una congelación, puede ser motivo de confusión.

Dr. Ábalo: Nosotros hicimos una mastectomía radical, hace 30 años, no hoy. Es así, el diagnóstico a veces no puede ser concluyente con una biopsia intraoperatoria.

Dr. Gori: Es un caso distinto al que se plantea hoy.

Dr. Ábalo: Si claro, hoy en día podemos hacer otros estudios. Es difícil para el patólogo determinar si es un linfoma u otra patología. En algunos casos prefieren diferir el informe.

PÁGINA PARA PUBLICIDAD